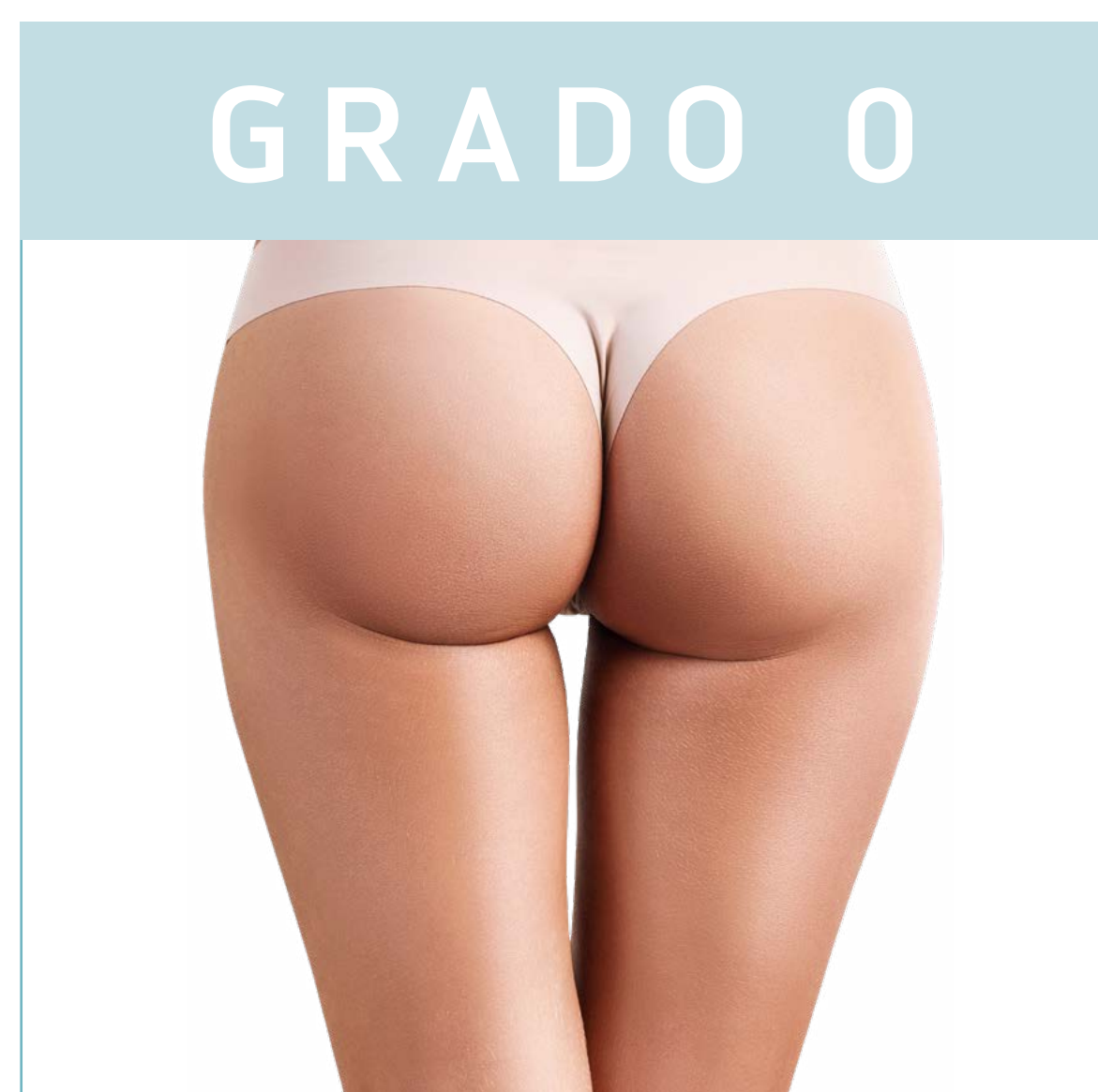

COME RICONOSCERE LA CELLULITE

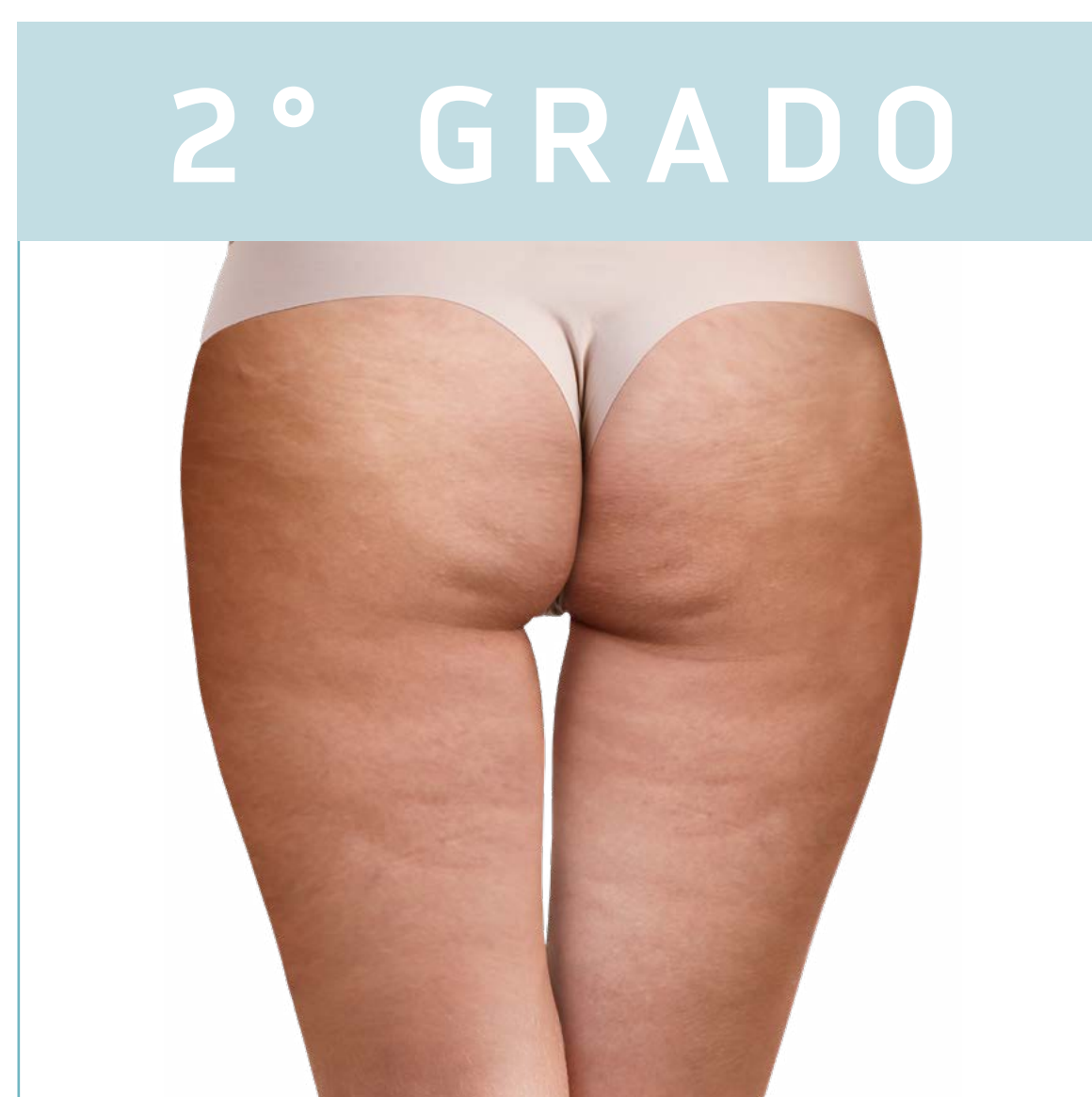La cellulite è una disfunzione incapace di risolversi spontaneamente



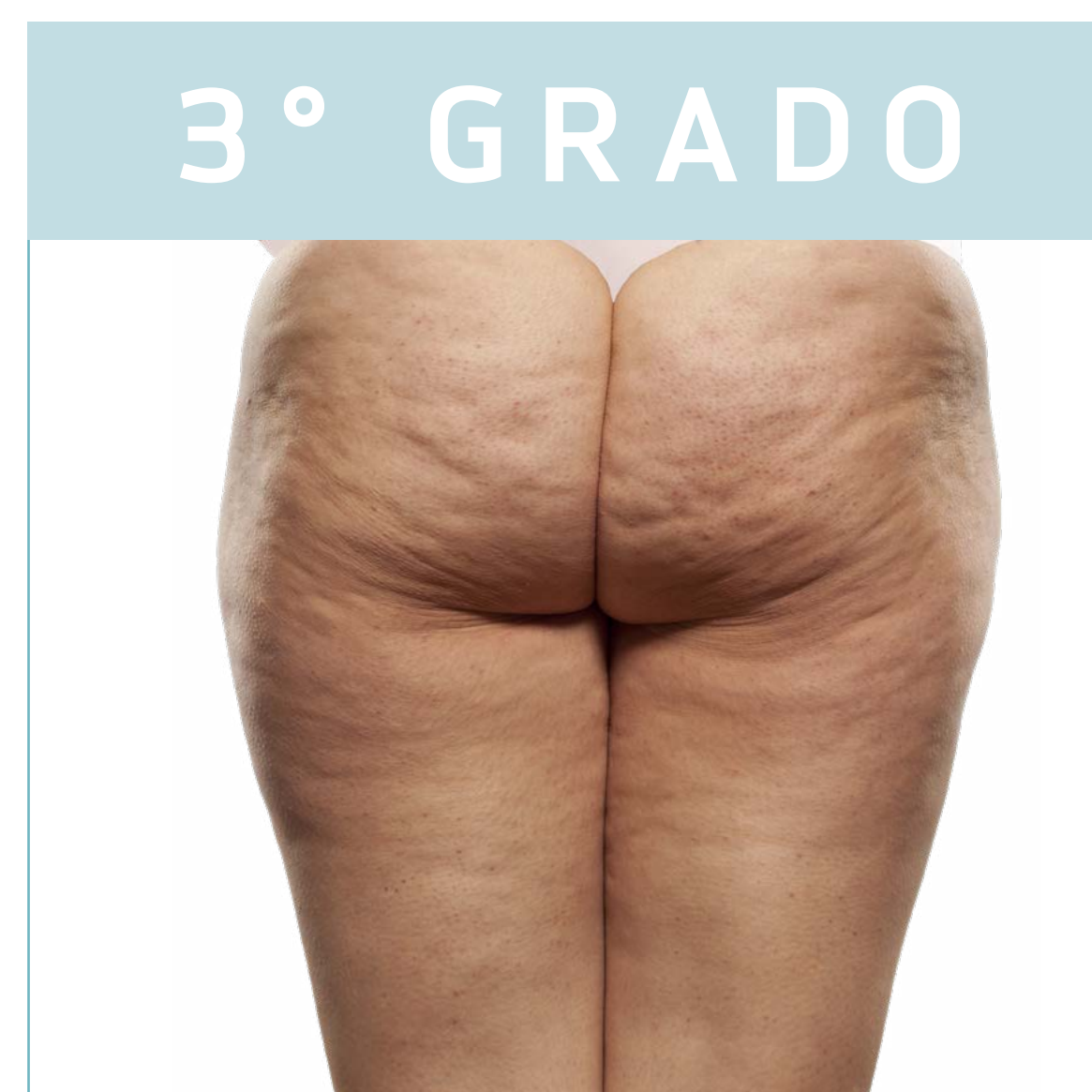GRADO 0



1° GRADO



2° GRADO



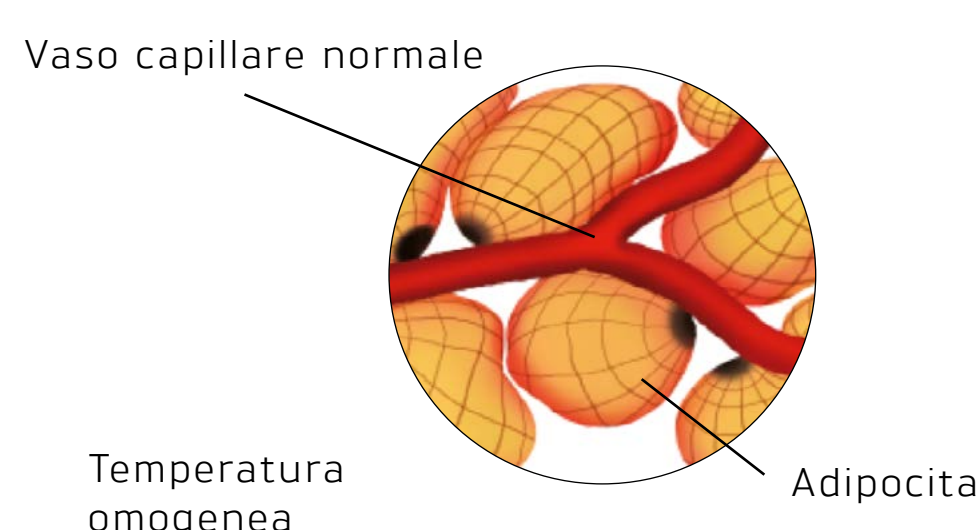
3° GRADO

EDEMATOSA

FIBROSA

SCLEROTICA

Descrizione



- Il sistema linfatico e sanguigno lavorano bene
- No ritenzione idrica
- Buona ossigenazione cellulare

MICROCIRCOLAZIONE IN BUONO STATO

Quando appare

- Donna molto giovane
- Donna con fisiologia androide

Analisi termografica




Immagine uniforme -> Assenza di cellulite

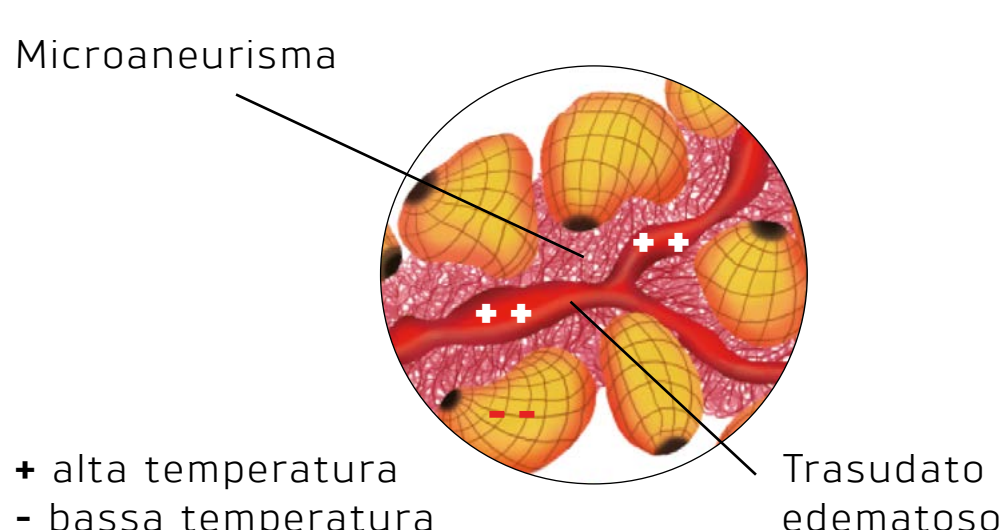
Analisi visiva

- Tessuto in buone condizioni

Analisi tattile

- Il pinch test rivela:
- "Pieghe e solchi"
 - No pelle a buccia d'arancia

Descrizione



- Fluidi interstiziali molto viscosi
 - Moltiplicazione e crescita degli adipociti
 - Edema del tessuto
- ALTERAZIONI DELLA MICROCIRCOLAZIONE VASI SANGUIGNI OSTRUITI**


Quando appare

- 20-30 anni circa
- Stile di vita sedentario
- Nutrizione scorretta

Dove appare

- Fianchi
- Esterno coscia (coulottes de cheval)
- Caviglie e polpacci
- Glutei
- Interno del ginocchio
- Braccia

Analisi termografica



Chiazze ipertermiche con contorni sfuocati (presenza di stasi del sangue) circondate da aoni più freddi (ridotto afflusso di sangue). Immagine chiazzata -> cellulite edematosa

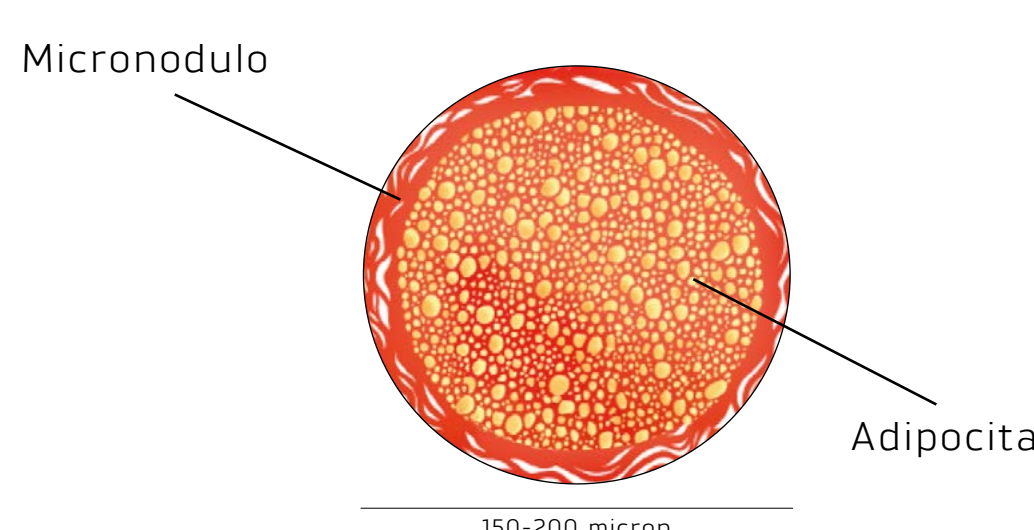
Analisi visiva

- Pelle morbida e secca
- Tessuto gonfio, edematoso
- Lieve discromia
- Donna con fisiologia androide
- Assenza di fossette quando la persona è in piedi

Analisi tattile

- Il pinch test rivela:
- Pelle lievemente a buccia d'arancia
 - Lieve dolore
 - Ipotermia

Descrizione



- Reazione difensiva delle fibrille che crescono più spesse e circondano i vasi sanguigni (strangolamento capillare)
- FORMAZIONE DEI PRIMI MICRONODULI
- INDURIMENTO DEL TESSUTO DERMICO CONNETTIVO


Quando appare

- 30-45 anni circa
- Stile di vita sedentario
- Nutrizione scorretta

Dove appare

- Esterno coscia (coulottes de cheval)
- Glutei
- Caviglie
- Interno del ginocchio
- Braccia

Analisi termografica



Numerose chiazze ipertermiche (stasi del sangue) con bordi appuntiti distribuite in maniera irregolare in un'area generalmente fredda (micronoduli). Immagine a macchia di leopardo -> cellulite fibrosa (micronoduli)

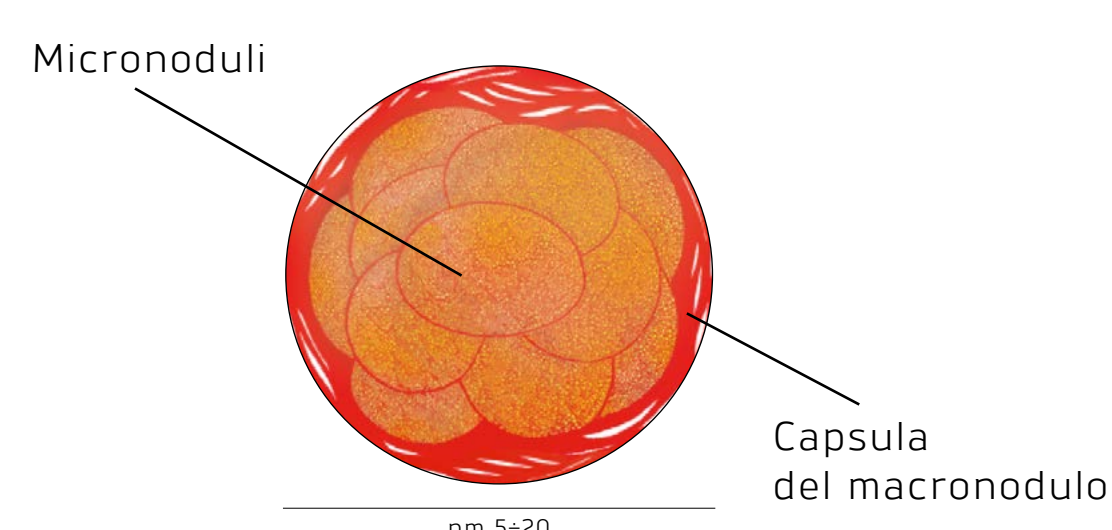
Analisi visiva

- Formazione di fossette (pelle a buccia d'arancia) quando la persona è in piedi, che non sono però visibili se la persona si sdraia
- Pelle secca

Analisi tattile

- Il pinch test rivela:
- Pelle a buccia d'arancia
 - Micronoduli
 - Dolore
 - Pelle fredda dove l'inetestismo è presente
 - Piedi freddi

Descrizione



- La fusione di molti micronoduli genera il macronodulo
- Aumento della tensione dermica
- INVECCHIAMENTO CUTANEO
- FORMAZIONE DI MACRONODULI

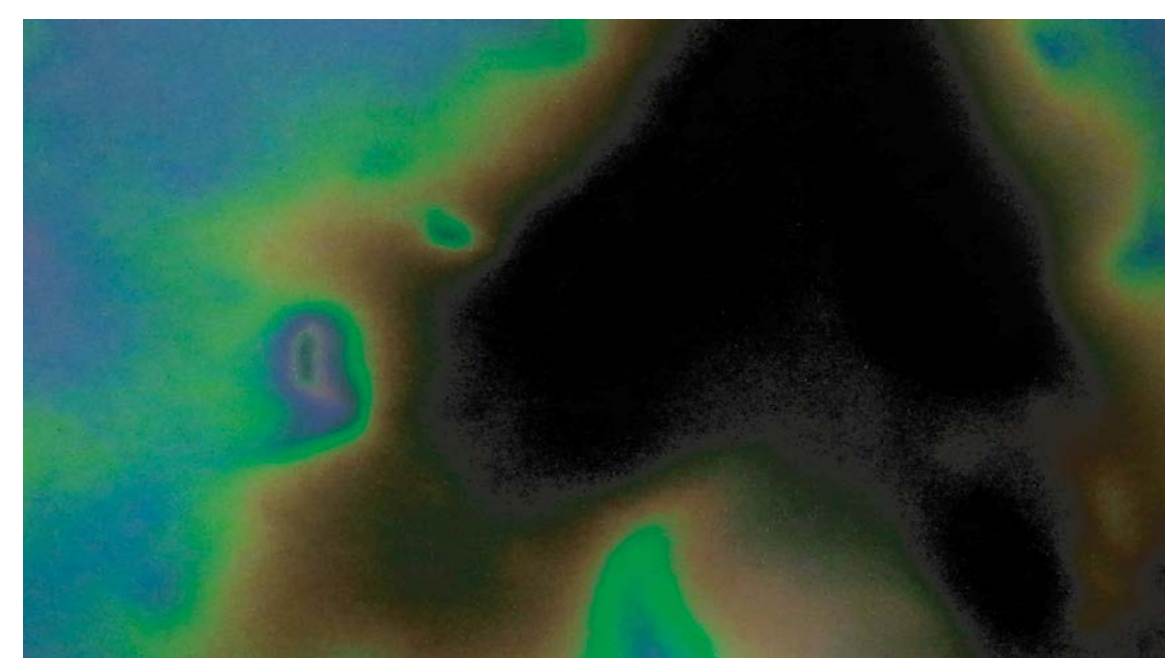
Quando appare

- 45 anni circa e oltre
- Stile di vita sedentario
- Perdita di peso troppo rapida
- Nutrizione scorretta

Dove appare

- Caviglie e polpacci
- Coscia interna ed esterna
- Glutei
- Braccia
- Addome
- Schiena

Analisi termografica



Superfici nere o marroni (ipotermitiche - macronoduli) vicine a chiazze ipertermiche di diverse misure (stasi venosa). Immagine termografica con macchie nere -> cellulite sclerotica (macronoduli)

Analisi visiva

- Presenza di fossette (pelle a buccia d'arancia) sia quando la persona è in piedi che sdraiata
- Tessuto flaccido
- Colore violaceo

Analisi tattile

- Il pinch test rivela:
- Ipotermia
 - Dolore
 - Piedi freddi
 - Pelle spessa
 - Zone di tessuto vuoto